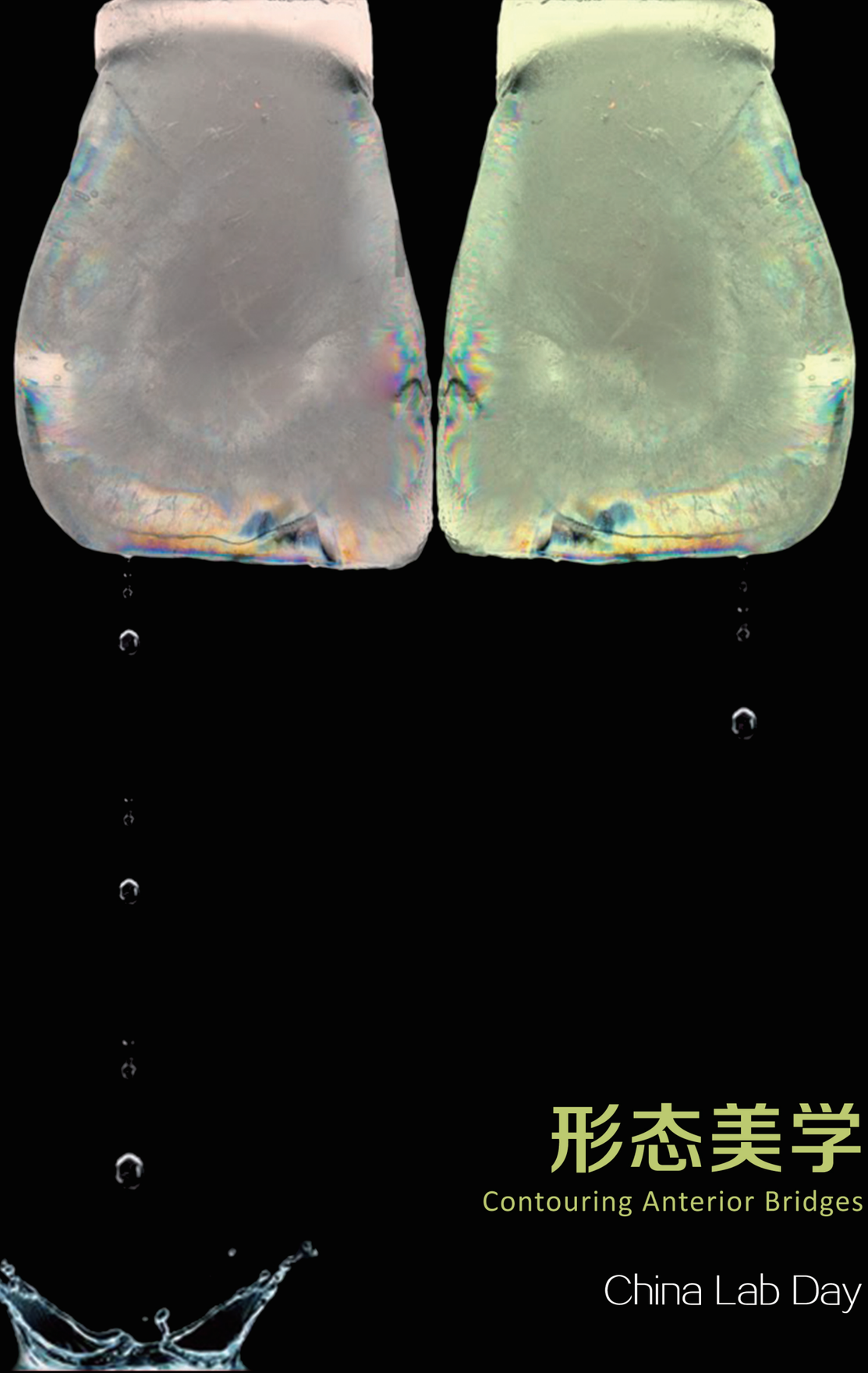

Aidite® | 爱迪特

Aidite（Qinhuangdao)Technology Co.,Ltd.
爱迪特(秦皇岛）科技股份有限公司

电　话：+86 335 8587898
　　400 - 003 - 1233
传　真：+86 335 8587198
地　址：秦皇岛市经济技术开发区都山路9号
E-mail: qhdaidite@zro2blocks.com
网　址：www.zro2blocks.com

CFDA　EN-ISO13485　CE0197　FDA K111291

本书由爱迪特技术部指导
CHINA LAB DAY编译完成

形态美学

Contouring Anterior Bridges

China Lab Day

CONTENTS

目录

01/ 第一部分 / 一级形态调整

02 模型标记

06 桥体就位

12 主解剖特征

23/ 第二部分 / 二级形态调整，染色及上釉

24 次级塑形

44 染色及上釉

47/ 附录 / 自然微笑参照标准

60/ 词汇

第一部分

一级形态调整

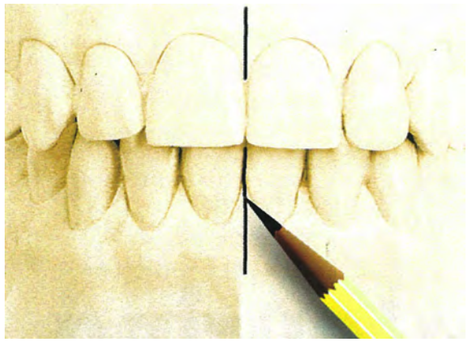

（图 1 确立中线）

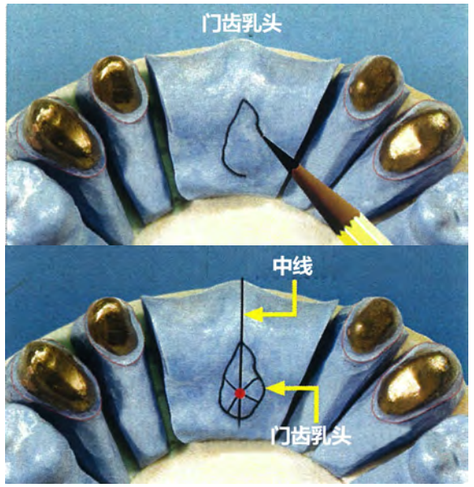

（图2标记门齿乳头）

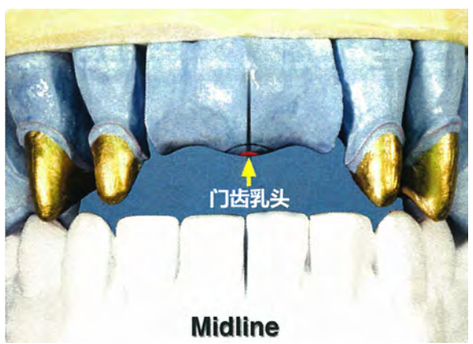

（图3 唇面）

模型标记

提示：为了降低错误概率，操作者首先应该确立每颗牙齿的周长，以便掌控整个塑形过程。

步骤 1

阅读工作许可或规定

操作者确定无疑问情况下方可开始操作。

步骤 2

确立中线

将术前模型置于下颌无备牙模型上，确保模型处于中心咬合位置。

在上颌模型的两颗中切牙中间位置标明中线，并将中线小心延长至下颌模型。（图 1）

若因为牙位缺失或无术前模型导致中线确立困难，可利用门齿乳头确定中线。如图所示，标记无备牙模型中的门齿乳头，然后确立中线。门齿乳头的中线与中切牙中间位置的中线相一致。（图 2 和图 3）

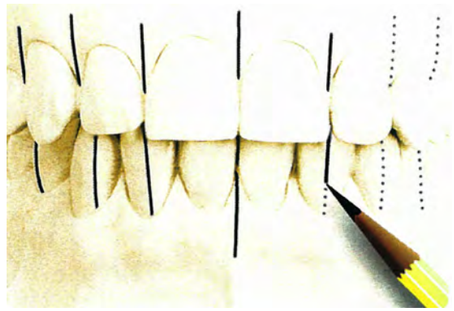

（图 1 邻接面分离）

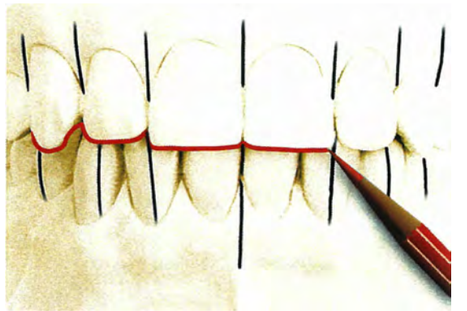

（图 2 垂直咬合标记线——术前模型）

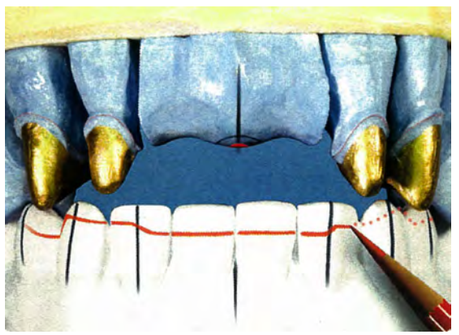

（图 3 垂直咬合标记线——无术前模型）

步骤 3

邻接面分离线标记

将中切牙与侧切牙、侧切牙与尖牙，尖牙与第一双尖牙间的邻接面分离线标记清晰。（图 1）

提示：标记邻接面分离线时，应时刻牢记，邻接面分离线应与每颗牙齿的长轴相平行。

步骤 4

确立垂直覆殆导线

确保模型处于完全闭合且中心位置。沿着上颌术前模型的切缘，按从右至左的方向，在下颌前牙的唇面画出覆殆导线。（图 2）

移走术前模型

若无术前模型，可画一条线将左右两侧尖牙相连，所画标记线应与咬合平面相平行。确保中切牙的标记线较侧切牙标记线相比长 1–2 毫米。通常中切牙的标记线长度与小臼齿标线长度一致。（图 3）

提示：中切牙的标记线应长于侧切牙以及尖牙标记线长度，这样才会符合微笑曲线。

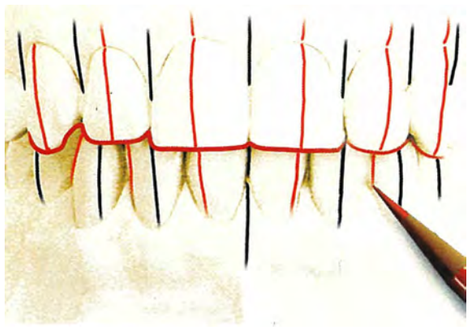

（图 1 标记长轴）

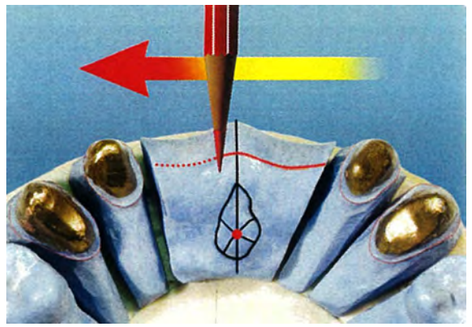

（图 2 标记嵴顶点）

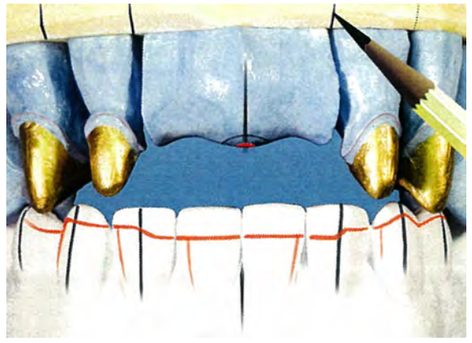

（图 3 延长邻接面标记线）

步骤 5

标记长轴

标记上颌每颗前牙的长轴。

将长轴标记线延长至下颌模型唇面。（图 1）

步骤 6

标记嵴顶点

将咬合面朝向操作者，并水平持有操作模型。

用铅笔准确标记牙槽嵴的最高点。移动铅笔从一侧基牙，画过牙槽嵴，画向另一侧基牙，确定嵴顶点。（图 2）

步骤 7

延长邻接面参照线至操作模型

将操作模型回置，使之与下颌术前模型处于中心接触位置。

如图所示，垂直延长下颌模型中的邻接面参照线至上颌模型。如有必要可使用游标卡尺，保证标记线的系统性。在邻接面塑形过程中，标记线将起到视觉参照的作用。（图 3）

步骤 8

延长长轴至操作模型

延长下颌模型中的长轴标记线至上颌模型。（图 1）

旋转操作模型，将咬合面朝向操作者，然后延长邻接面以及长轴标记线至舌面。（图 2）

模型标记线是塑形过程中确定解剖学特征的稳定视觉参考物。（图 3）

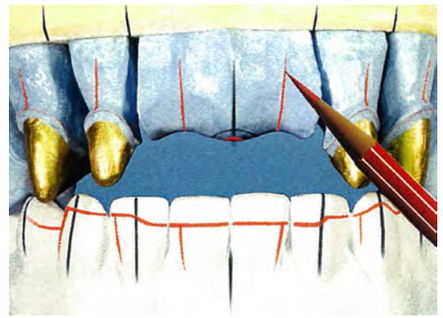

（图 1 延长长轴线）

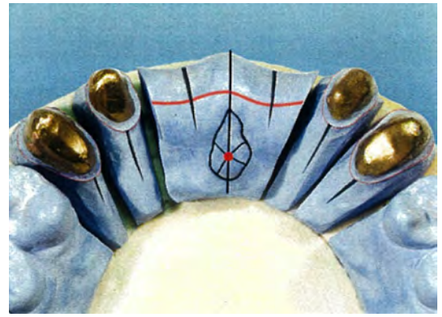

（图 2 延长舌面标记线）

（图 3 模型标记辅助美学效果）

（图 1 清洁内冠内侧）

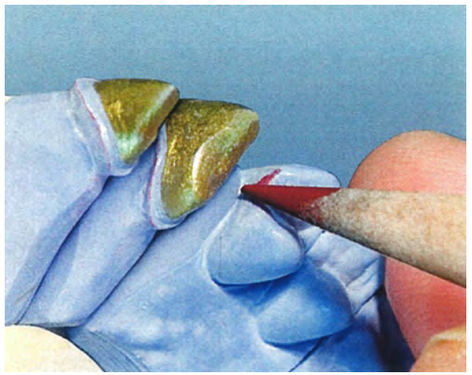

（图 2 标记邻面接触区）

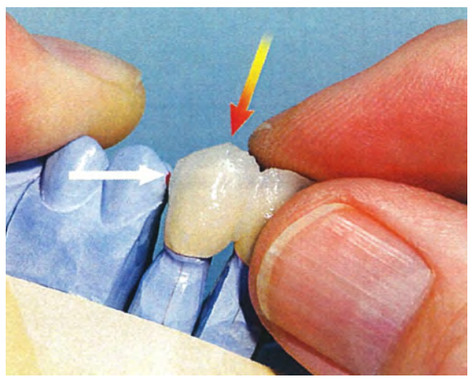

（图3 标记修复体）

桥体就位

提示：本章操作中所使用的工具以及模具属于特制工具，可有效的实现塑形效果。

步骤 9

基牙清理

使用喷砂机将桥体基牙冠内的瓷粉或碎屑清理干净。（图 1）

步骤 10

标记尖牙远中接触区

将操作模型中的组织区域以及接触区域残留清除。使用红色铅笔，在无备牙的第一双尖牙近中端做一个明显的标记。（图 2）

将桥体置于模型上，将其压紧，使第一双尖牙处的红色标记可在桥体的尖牙远中端留下标记。（图 3）

移走桥体，并根据烤瓷上的红色标记确定接触区域。

步骤 11

尖牙远中接触面塑形

将前牙金刚砂磨头置于手机上。

塑造一个垂直的表面，使该表面与尖牙的长轴平行。（图 1 和图 2）

对咬合面进行轻微修整，然后将桥体回置模型再次进行标记。务必避免邻接空开。重复进行就位以及咬合区调整，确保实现邻牙间的轻微接触。

按照相同的步骤对左侧尖牙的远中接触区域进行塑形。

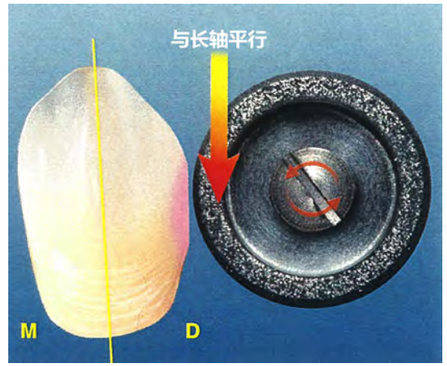

（图 1 接触区平面）

提示：塑形过程中密切关注手机转速，手机转速越快，磨掉的瓷粉越多。

步骤 12

标记组织接触面

将操作模型的组织区域重新置于模型上。

使用红色铅笔在整个组织区域进行明显标记，或使用咬合纸覆盖整个组织区域。（图 3）

将桥体回置模型，并轻轻向下按压，使桥体与组织的接触区可留下明显印记。

将桥体与模型相分离，根据红色标记确定桥体与组织区域的接触区。（图 1 见下页）

（图 2 接触面塑形）

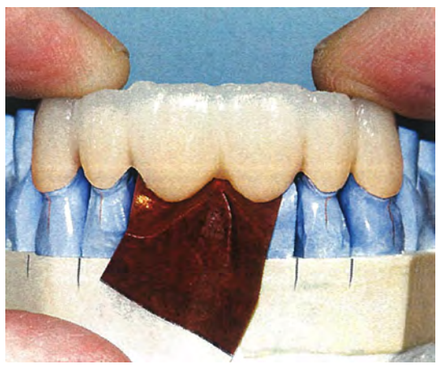

（图 3 组织标记）

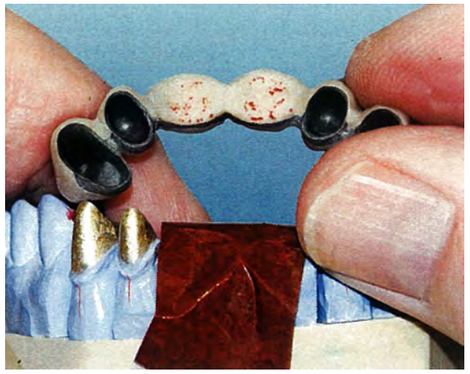

（图 1 标记区域打磨）

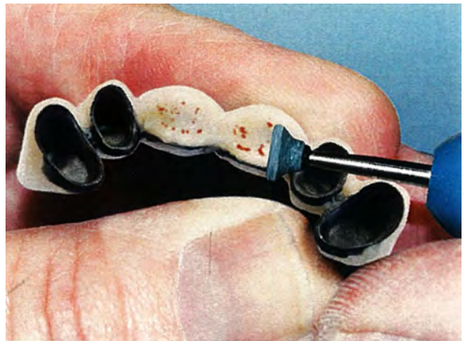

（图 2 标记区域打磨）

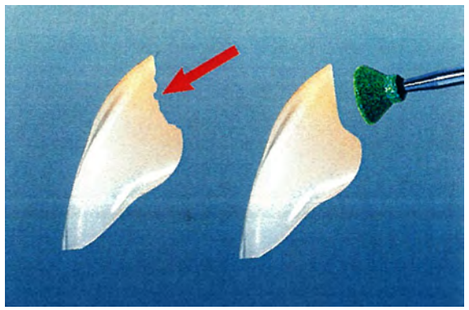

（图 3 光滑表面 – 无锋利边缘）

步骤 13

组织接触面修整

使用倒锥三角磨头

对标记区域进行修整。（图 1 和图 2）

步骤 14

表面处理

检查修整后的桥体表面，确保光滑。

如有必要，可对相应表面进行光滑处理。不断的对桥体进行检查修整，直至桥体与组织区域只有轻微接触。（图 3）

步骤 15

上下后牙间隙检查

将桥体置于模型上，闭合咬合器

检查上下后牙间的空隙。若咬合器若咬合器有切导针，操作者可检查切导针与切导盘的间隙。（图 1 和图 2）

提示：若堆瓷过程中舌面瓷粉堆积过多，造成开𬌗 或“高咬合”，操作者需要适当地有选择性的重塑舌面，确保上下前牙咬合准确

若上下牙颌间的孔隙较大，则需要进行大量打磨；

若孔隙较小，可轻微进行打磨。

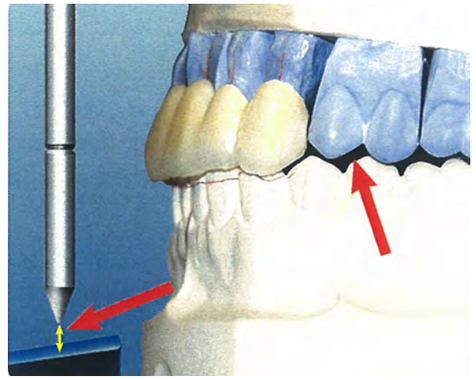

（图 1 宽空隙）

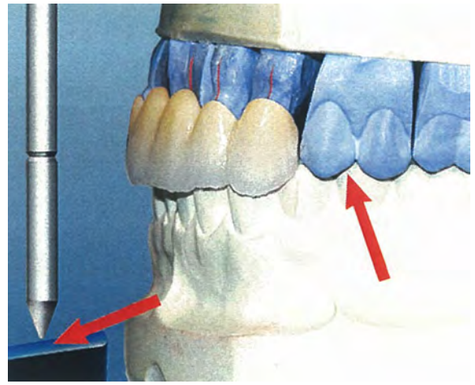

（图 2 狭窄空隙）

步骤 16

塑造中心

在上下牙颌模型之间放置一张咬合纸，然后轻拍模型，使上下模型间进行接触。（图 1）

打开咬合器，将舌侧上的红色标记标记清晰。（图 2）

使用绿砂石磨头对红色标记的进行修整，直至实现正中𬌗 。（图 3）

当上下颌牙齿处于广泛紧密接触，切导针与切导盘间无间隙时，便实现正中𬌗 。（图 4）

（图 1 中心面标记）

（图 2 红色为高凸区域）

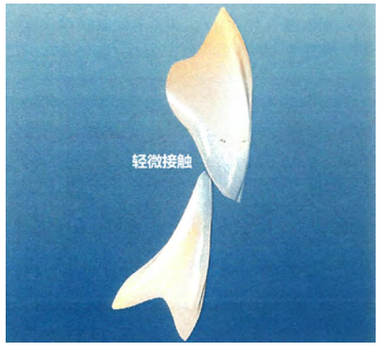

（图 4 中心咬合）

（图 3 高凸区域塑形）

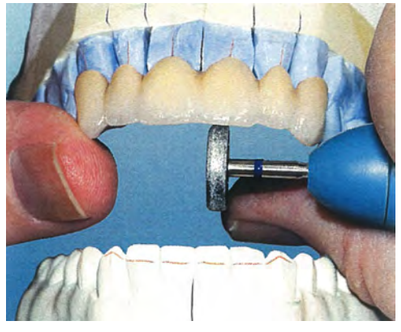

（图 1 调整切端长度）



（图 2 切端角度）

步骤 17

塑造恰当切端长度

手持咬合器，面朝模型，轻微打开模型，操作者便可清晰观察到覆𬌗导线。

使用金刚石磨头对切端进行修整，使其与下牙颌的覆𬌗导线相吻合。使前牙桥修复体的切端稍长于垂直覆盖标记线，便于后期进行美学调整。（图 1）

将切端修整成与牙齿长轴呈 30 度 至 45 度角。当下颚骨运动时，切端的这种角度可以保证咬合器顺利进行前伸运动。（图 2 和图 3）

提示：为了塑造“微笑曲线”，确保中切牙切端长度较侧切牙较长。

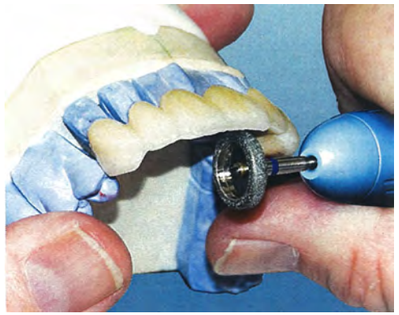

（图 2 角度）

步骤 18

桥体检查

截止至本步骤，操作者已经对六连桥的四个外表面进行了修整：

1 左右尖牙的远中接触面

2 桥体与组织的接触面

3 舌面

4 切端长度（图 1）

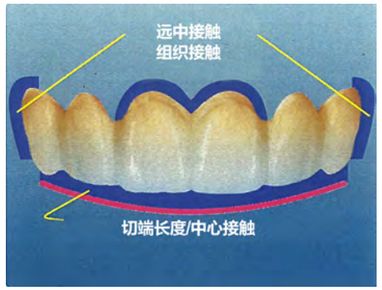

（图 1 外表面）

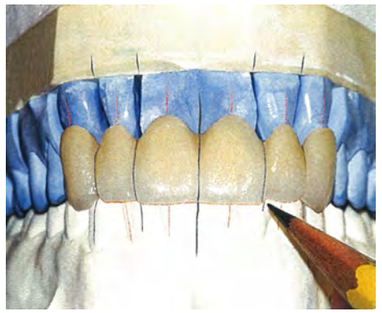

（图 1 邻接线）

主解剖特征

步骤 19

制作邻接线

在上下牙颌模型上标记出垂直标记，并将唇面邻接线标于桥体之上，操作者应时刻牢记牙齿长轴。（图 1）

打开咬合器，延长邻接线至桥体舌面。（图 2）

使用游标卡尺检查牙齿宽度。左右两颗中切牙修复体的齿宽应该一致。

同样，左右侧切牙的齿宽也应一致，约为中切牙齿宽的 70%。左右尖牙的齿宽也应一致，约为中切牙齿宽的 90%。（图 3）

提示：在本章节中，打磨量应与瓷粉的堆瓷量有关。当某一部分桥体形态修整完成后，操作者不可再对该区域进行打磨。

如桥体所示，桥体上的每颗修复体都有特定的大小，但邻接面应适当有所填充，以便进行邻接面分离和切端牙隙修整时，可以完全掌控整个修整过程。

（图 2 延长邻接线）

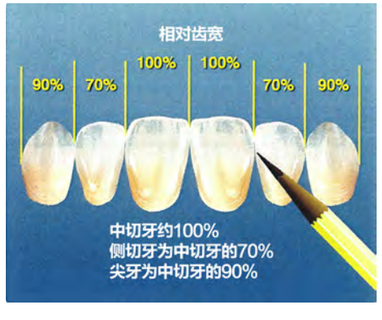

（图 3 唇面）

步骤 20

邻接面分离塑形

将分离切片安装于手机上。

将分离切片置于左右中切牙唇侧之间，与桥体表面呈 90°。（图 1 和图 2）

从切端开始，沿着邻接线至牙龈边缘的方向开始修整，本次操作中，操作者不可将切缘位置完全打开，稍后将会进行彻底的切端分离。（图 2）

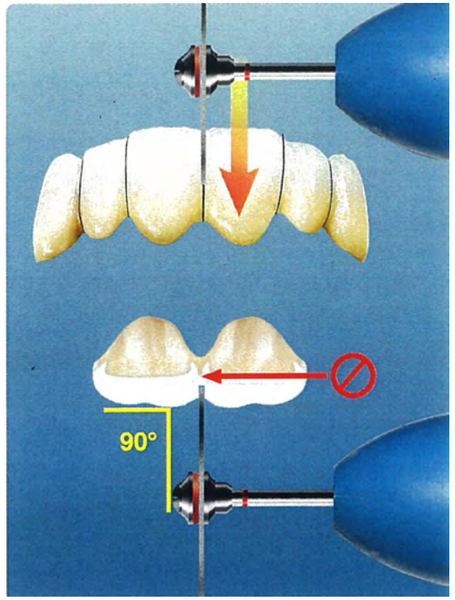

（图 1 不要分离切端）

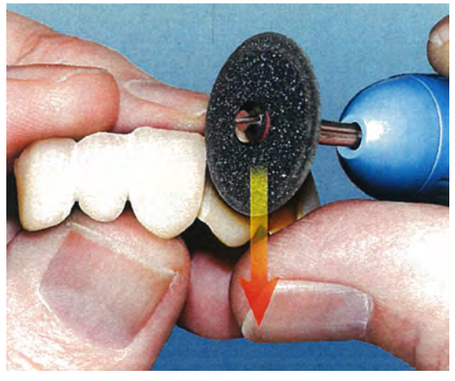

（图 2 工具与长轴平行）

唇侧切端的修整深度约为 0.5 毫米，中三分之一区域修整深度约为 1–2 毫米，牙龈三分之一区域修整深度约为 2–3 毫米。（图 1）

进行连续切割前，将分离切片与标记线位置重新进行校准。（图 2 和图 3）

舌面的邻接线塑形深度较唇面应深 0.5 毫米，但切端不可完全分离。
桥体塑形期间，不可破坏桥体与组织间的卫生密封，该区域必须保持密封，防止患者讲话时候空气和唾液进入桥体。（图 4）



（图 1 邻接面深度）

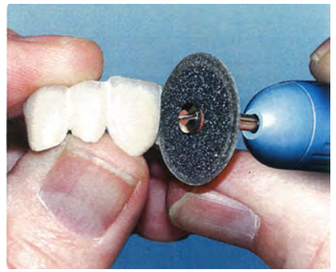
（图 2 工具与邻接面平行）

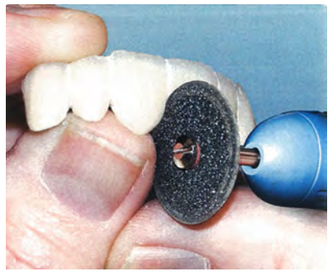
（图 3 旋转桥体）

（图 4 不可破坏封层）

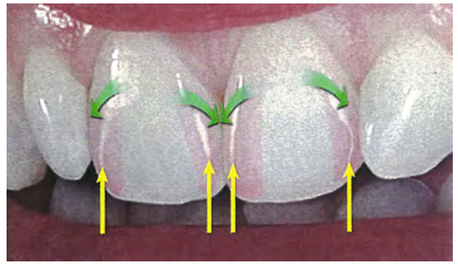
（图 1 修复体标记线角度）

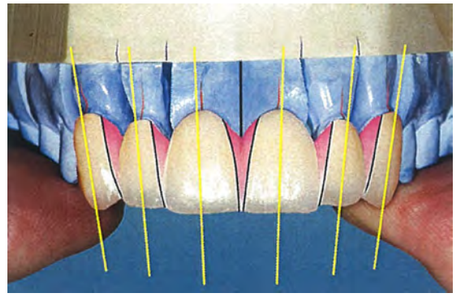
（图 2 标记近中三角）

（图 3 边缘嵴角度）

步骤 21

确定近中三角

提示：因近中叶和远中叶存在塑形高度，每颗牙齿的垂直过度线角度将会对光线进行垂直反射。（图 1 和图 3）

在每个牙齿的唇面近中端画一个三角形。首先确立每颗牙齿的长轴以及准确的邻接宽度和垂直过度线角度。
近中牙龈边缘的三角宽度约为 1.5 毫米，三角宽度向切端逐渐递减，最终在切端位置时变成一个点。（图 2）

步骤 22

近中三角修整

提示：本次操作先不要对远中端进行修整，否则将会失去对牙齿长轴的控制。

使用分离切片在三角区域进行修整，使分离切片从唇面滑向邻接面。不可用力按压分离切片，操作者应让分离切片轻轻滑向邻接面，达到清除锋利边缘的效果。（图 1）

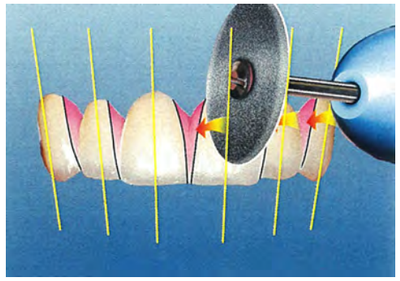

（图 1 近中三角塑形）

先对左侧三个近中三角进行修整，然后 180° 旋转桥体，对右侧近中三角进行修整。（图 2 和图 3）

（图 2 左侧塑形）

确保牙龈三分之一有足够空间，可以使齿尖乳头回归自然位置。检查术前模型，若术前模型中的原始齿尖空隙较桥体宽，则对桥体进行修整，确保桥体中的齿间空隙和模型宽度一致。

（图 3 右侧塑形）

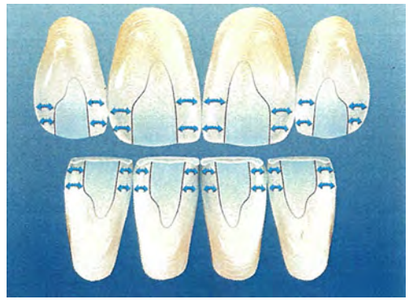

（图 1 系统进行主平面塑形）

步骤 23

形态修整

使用金刚石磨头

图 1 和图 3 显示如何在中切牙和侧切牙的表面上修整出符合自然微笑曲线的近中叶及远中叶。

在中切牙和侧切牙的主平面标记清楚（图 1）

将桥体置于操作者前方，使唇面与地板平行，手机磨头与右切牙长轴相平行。（图 2）

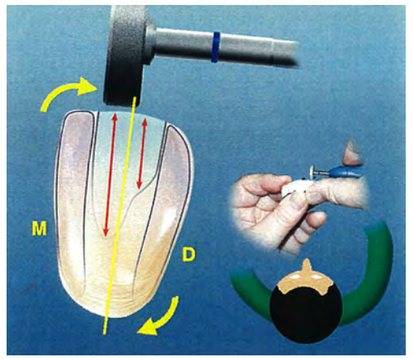

（图 2 工具与长轴平行）

（图 3 塑形后主平面）

将桥体切端向操作者旋转 10°，从切端底部开始切向切端，动作应连续平滑。（图 1 和图 2）

在右侧中切牙的中三分之一区域修整一个深 0.2 毫米的凹面，这样便会形成一个近中叶。（图 3A）
在第一个凹面旁边修整第二个凹面，但第二个凹面仅位于切端三分之一区域，这样便形成了远中叶。（图 3B）

按照相同的方法对另一侧中切牙进行修整，若中切牙较为狭窄，可将两个凹面轻轻重叠。
按照相同的做法进行侧切牙修整。确保切端凹面宽度为磨石宽度的 1-1/2 倍。若侧切牙唇面非常狭窄，可以省略制作第二个凹面步骤。（图 4）

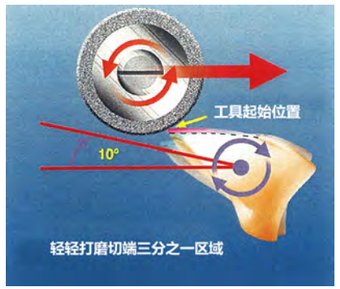

（图 1 从深至浅塑形）


（图 2 工具与桥体的角度）

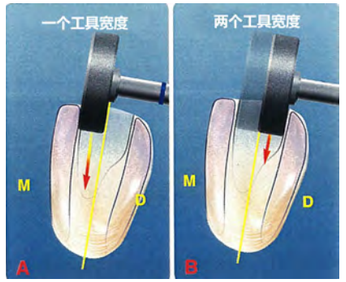

（图 3A 一个砂轮宽度 图 3B 两个砂轮宽度）

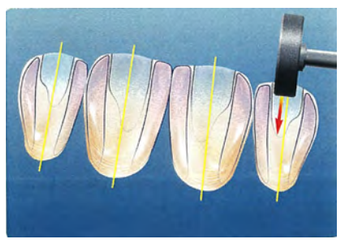
（图 4 1-1/2 个磨石宽度）

（自然主平面）

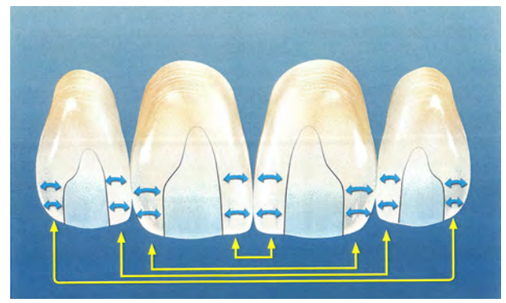
（自然主平面中的近中和远中叶系统）

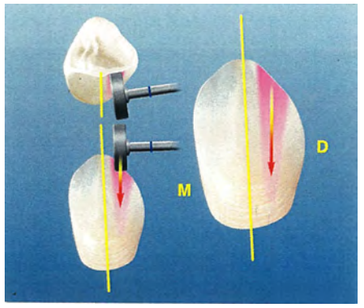

（图 1 尖牙远中区域）

（图 2 尖牙远中区域修整）

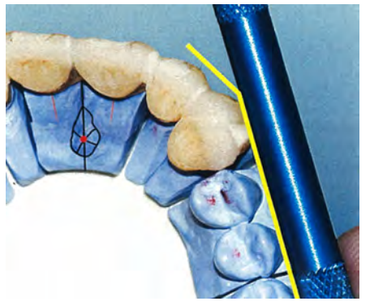
（图 3 尖牙角度）

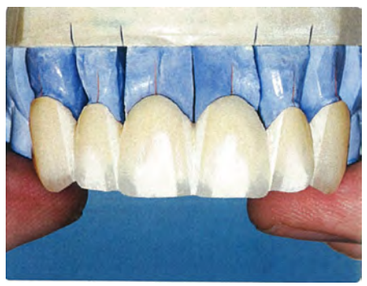
（图 4 光滑与不光滑区域）

步骤 24

尖牙形态修整

继续使用金刚石磨头。

从远中 – 切缘开始，向牙龈三分之一区域方向进行修整，确保修整方向与长轴平行。（图 1 和图 2）

按照相同的方法对另一侧尖牙进行修整。本次修整将会提高拱转的形态。（图 3）

步骤 25

工作检查

操作者需要注意不光滑圆整的部位，现阶段的每颗修复体的大小都应与术前模型相一致，若大小存在不相符情况，做适当必要调整。（图 4）

步骤 26

塑造牙骨质 – 牙釉质接合线

若修复体形体过大或牙龈三分之一区域过长，可使用绿砂石磨头进行牙骨质 – 牙釉质接合线（以下简称接合线）塑造。

使手机与桥体处于如图 1 所示的关系。（图 1）

伞形绿砂石磨头以弧线型运动，从一个邻接面，穿过龈边缘区域到达下一个邻接面，确保磨石与牙龈边缘有一定距离。（图 2）

在本步骤中，需要在桥体中心塑造接合线。若侧切牙和尖牙形体大小已经接近真实大小，则操作者可以轻轻掠过其表面，若桥体过大，则需要进行适当的修整 ，削减。（图 3）

提示：若桥体中的修复体外观稍显长，塑造接合线可以让修复体的外观显得更加小巧。

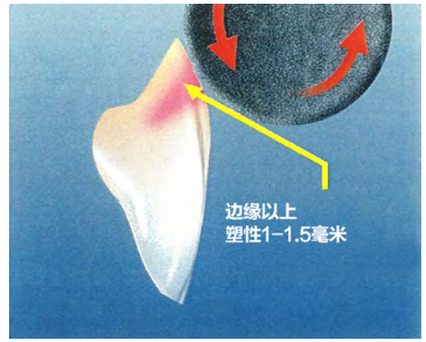

（图1 接合线）

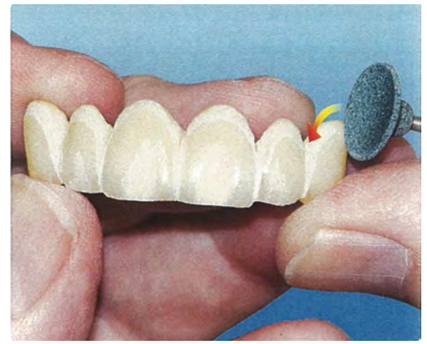
（图 2 塑造弧形）

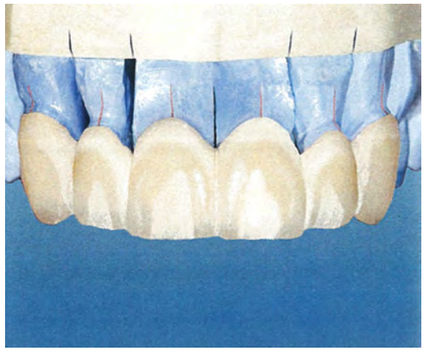
（图 3 接合线塑形）



（图 1 与嵴顶点贴合）

（图 2 主平面塑形结束）

（图 3 主平面塑形结束）

步骤 27

桥体嵴顶点修整

对舌面牙龈区域进行修整，移除锋利边缘以及嵴顶点下的嵴叠。（图 1）不可破坏桥体的卫生封层。

步骤 28

桥体检查

注意锋利不圆滑区域。（图 2）修整结束的桥体形态应该如图 3 所示，若操作者制作的桥体形态与图 3 存在差异，可重新按照步骤指示进行修整，适当的修整部分区域，最终达到最佳形态。

注意中切牙，侧切牙以及尖牙的齿宽。
若需要调整，可适当调整近中区域。

爱迪特高技术陶瓷有限公司
Aidite High-Technical Ceramics Co., Ltd.

第二部分

二级形态调整
染色及上釉

爱迪特高技术陶瓷有限公司
Aidite High-Technical Ceramics Co., Ltd.

次级塑形

步骤 29

塑形及未塑形区域整合

使用锥形金刚石磨头。
从桥体上侧观察边缘，并注意观察浅色瓷粉与内冠的关系。
使锥形金刚石磨头与边缘大约呈 30° .（图 1）

时刻注意颈缘，慢慢地在修复体表面移动磨头，直至瓷层与颈缘完全贴合。不要打磨金属内冠或瓷层结构。（图 2）

在修整邻接面边缘区域时，操作者或许需用到金刚砂磨盘。

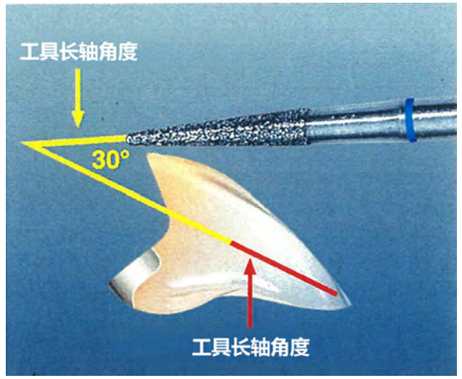

（图 1 工具角度）

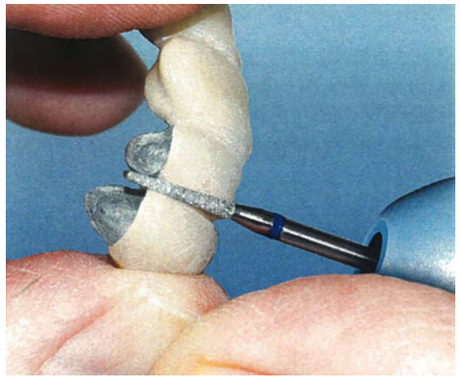

（图 2 边缘塑形）

接下来，操作者需要将之前所修整的解剖形态整合。（图 1）

使锥形金刚石磨头与待修整修复体的长轴相平行。打磨过程中，尽可能的降低打磨量。确保锥形金刚石磨头与每个待修整平面都平行。确保修整过程中不会破坏之前所修整的解剖形态。（图 2 和图 3）

轻轻地对所有平面都进行修整。在对锋利边缘进行修整时，确保不破坏修复体的各种主要特征。（图 4）
提示：在本步骤中，锥形金刚石磨头与修复体长轴相平行至关重要。

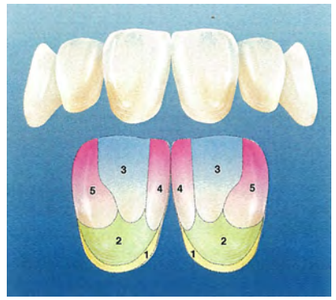

（图 1 修复体边缘修整）

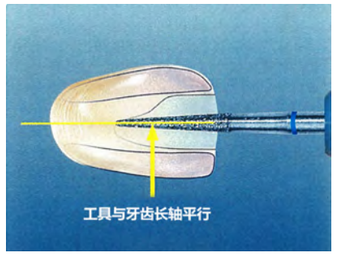

（图 2 工具与长轴平行）



（图 3 工具与平面平行）

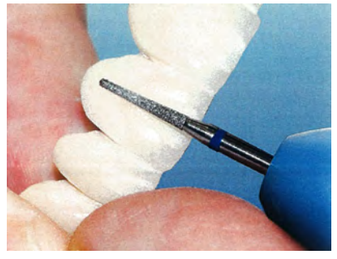

（图 4 保持塑形）

每次只专注于一个区域的修整：（图 5）

1 边缘 / 牙龈区域（图 1）

2 外形高点（图 2）

3 表面解剖形态（图 3）

4 近中叶（图 4）

5 远中叶（图 4）

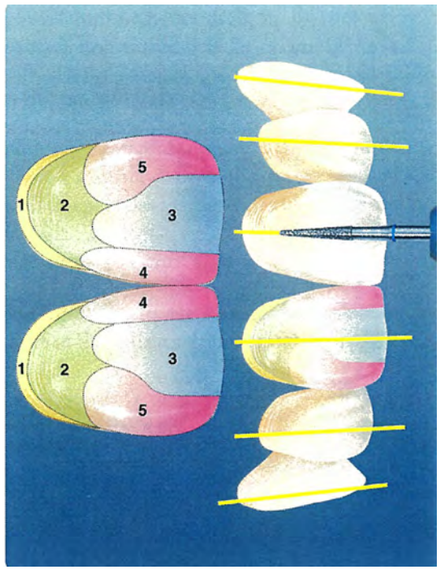

（图 5 主平面所有区域修整）

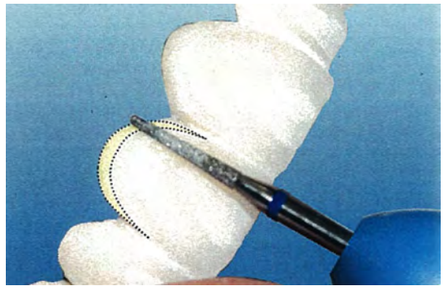

（图 1 桥体牙龈塑形）

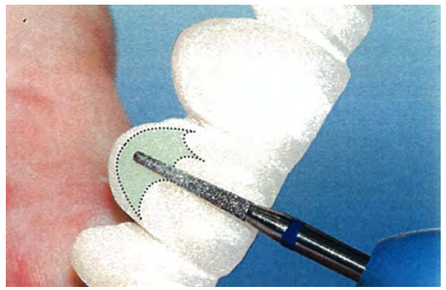

（图 2 外形高点塑形）

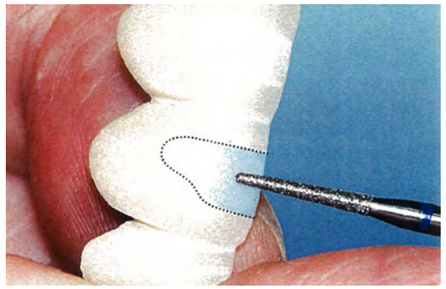

（图 3 主平面塑形）

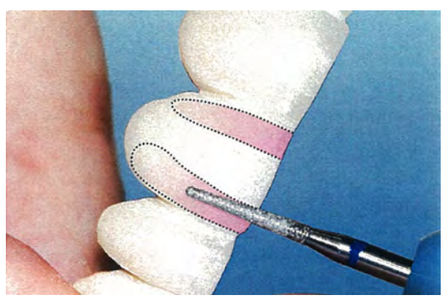

（图4 近中和远中叶塑形）

步骤 30

邻接面修整

使用分离切片

从唇面切端开始，在切端三分之一处打磨约 0.2 毫米。在中三分之一处打磨约 0.5 毫米，牙龈三分之一处约 0.75 毫米。（图 1）

采用相同的方法对桥体的邻接面进行修整。（图 2）

旋转桥体至桥体舌面。在舌面邻接面打磨约 0.5 毫米，但不可将桥体两中切牙间的邻接面完全断开。（图 3 和图 4）

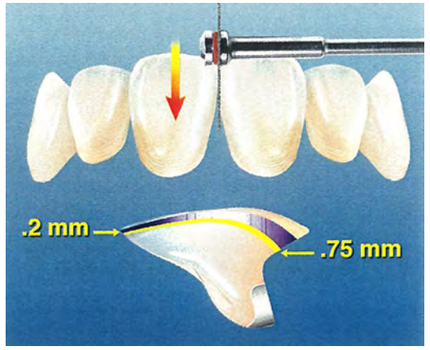

（图 1 进一步分离邻接面）

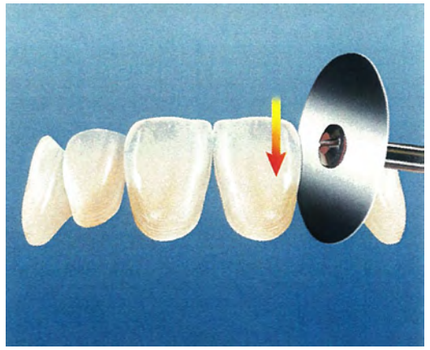

（图 2 进一步分离所有邻接面）



（图 4 不可破坏卫生封层）

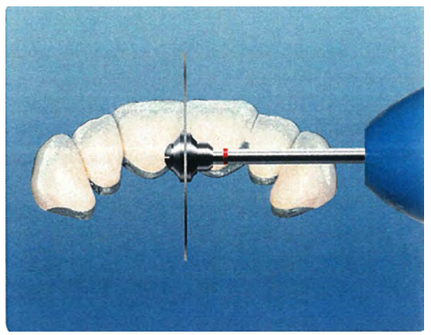

（图 3 舌面分离）

步骤 31

邻接面修整

操作者需要修整垂直过渡线角度以及最终确定唇面切端牙隙。

提示：垂直过渡线角度标志着唇面与邻接面的视觉过渡。（图 1 和图 4）

操作者可以发现，远中端的过度线角度较为圆滑，从远中叶弯向远中邻接面。（图 1）

在堆瓷或塑形过程中，更改过渡线的角度会造成增加齿宽缩小切端牙隙，或缩小齿宽加宽切端牙隙的错觉。（图 2 和图 1）

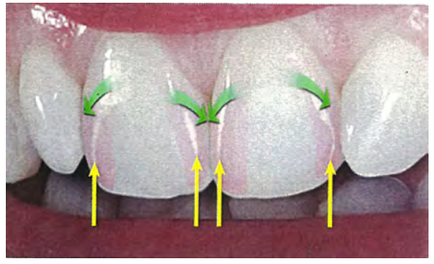

（图 1 修复体的近中三角和远中三角）

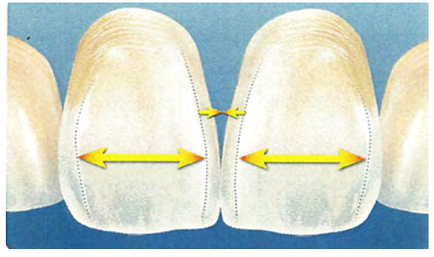

（图 2 加宽齿宽）

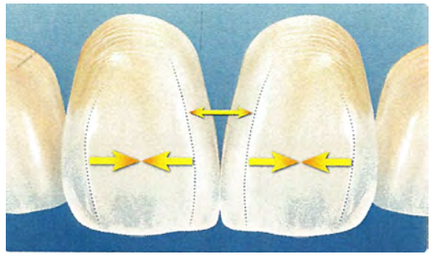

（图 3 缩小齿宽）

（图 4 边缘嵴角度）

在低速状态下使用分离切片

从邻接面最宽的牙龈区域开始，移除唇面与邻接面间的尖锐边缘，将其过度修整圆滑。首先处理桥体左侧的近中端，然后 180° 旋转桥体，对桥体右侧进行塑形。（图 1 和图 2）

让分离切片由唇面轻轻移向邻接面，手机转速不可太高，操作者不可用力驱使磨盘转动。

按照相同的步骤对桥体的远中端进行塑形，仅将邻接面边缘修整平滑即可。（图 3）

按照相同的步骤对桥体的舌侧进行塑形。（图 4）

C 检查桥体。邻接面应该轮廓清晰，且与唇面和舌面过度平滑。

（图 1 邻接面修整圆滑）

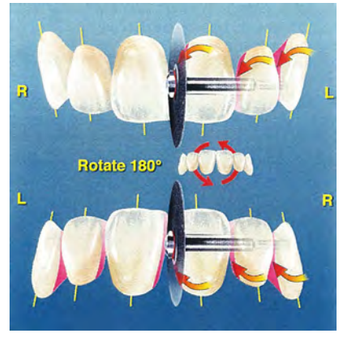

（图 2 近中修整）

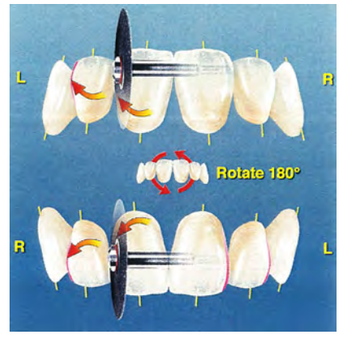

（图 3 远中修整）

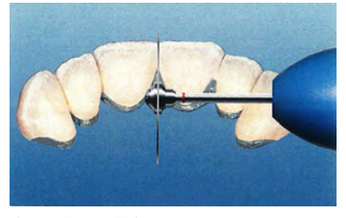

（图 4 舌面修整）

步骤 32

唇面切三分之一区域修整

将桥体唇面切端面朝操作者，本步骤中，将会对每颗修复体的切三分之一区域进行修整，使修复体切端曲线柔和，增加患者舒适度。切不可修整过度。（图 1）

使用绿砂石磨头，轻轻地将近中切缘修整圆滑，在切三分之一区域移除大约 0.2–0.3 毫米。切缘面应与唇面呈 25° 角。（图 2）

在近中叶的切端区域向牙龈方向修整 3–4 毫米。在远中叶切端区域向牙龈方向修整 3 毫米。（图 3）

按照相同的步骤对中切牙和侧切牙进行修整。仅对尖牙的切三分之一区域进行修整。（图 4）

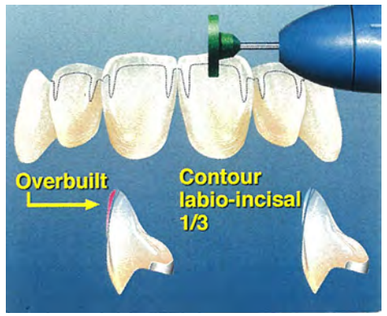

（图 1 唇面切三分之一修整）

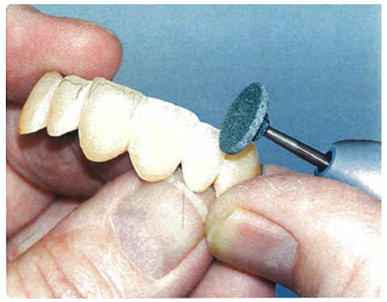
（图 2 工具与修复体角度）

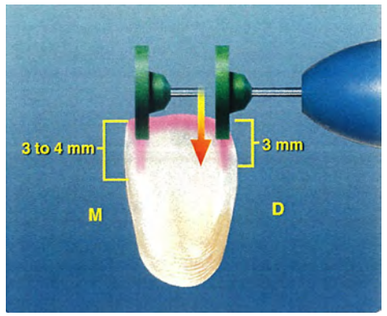

（图 3 塑形量）

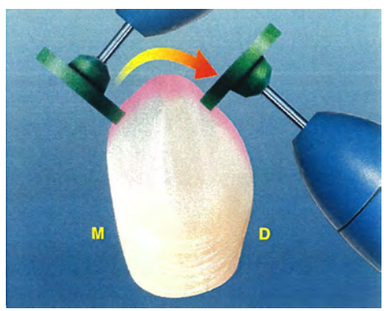

（图 4 尖牙）

爱迪特高技术陶瓷有限公司
Aidite High-Technical Ceramics Co., Ltd.

步骤 33

远中切端角修整

继续使用绿砂石磨头对中切牙以及侧切牙的远中切端角进行修整，使其圆滑。（图 1 至图 3）

步骤 34

发育沟修整

提示：发育沟效果非常细微。切记不可制作太深。

图 1 所示，发育沟在近中切端稍长，在远中切端稍短。操作者可根据形态修整过程中留下的参照以及外形特征确定发育沟的位置。

使用倒锥磨头，按照从切端至中三分之一区域的方向，对中切牙的近中叶内侧进行修整。移除的厚度不得多于 0.1 毫米。（图 1）

按照相同的步骤对远中叶内侧进行修整，但仅限于切三分之一区域。（图 2）

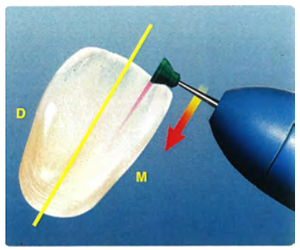

（图 1 近中沟稍长）



（图 2 远中沟稍短）

爱迪特高技术陶瓷有限公司
Aidite High-Technical Ceramics Co., Ltd.

（图 1 远中角修整）

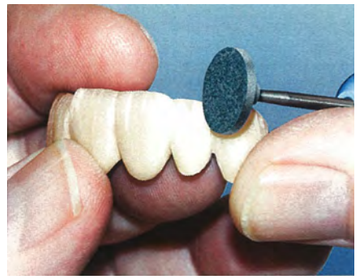
（图 2 去除锋利边缘）

（图 3 圆滑的远中角）

（图3 细微的发育沟效果）

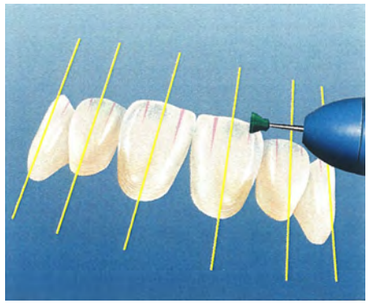

（图 1 发育沟效果）

按照相同的步骤对桥体另一侧的中切牙及侧切牙进行修整。（图 1）

提示：侧切牙的近中发育沟类趋居于中央。然而，远中沟有时会因中央叶和远中叶的突出而效果减弱。（图 2）

按照切缘至切三分之一方向，对尖牙切三分之一区域的近中发育沟进行修整。
在远中端的远中切缘至中三分之一区域移除 0.1–0.2 毫米。（图 3）

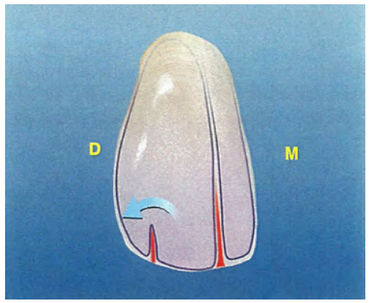

（图 2 侧面减弱的远中沟）

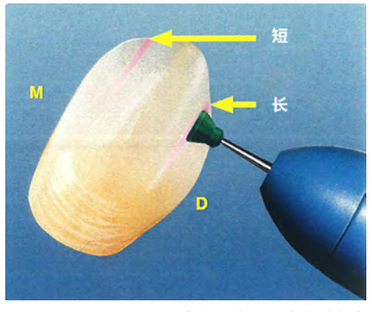

（图 3 尖牙远中沟稍长）

步骤 35
在中切牙及侧切牙的唇面修整“S”曲线

“S”曲线开始于长轴的远中牙龈区域，结束于中叶中端。“S”曲线对加长近中叶和较短远中叶起补充作用，同时使长轴轻微斜向远中区域。（图 1–2 和下页图 1–3）

使用绿砂石磨头，修整约 0.1 毫米深的“S”曲线，切忌“S”曲线为细微凹陷，并非主要特征，因此“S”曲线的制作效果应该非常细微。（图 3）

按照相同的步骤对桥体另一侧的中切牙以及侧切牙进行修整。
提示：若修复体的牙龈区域堆瓷过多，修整“S”曲线的同时可能会出现如图 4 上图所示的明显落差。将形成的明显落差修整成为图 4 下图所示的光滑过度。

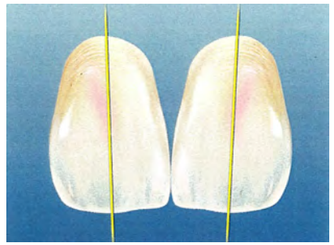

（图 1 “S”曲线）

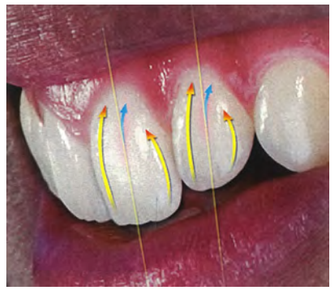

（图 2 “S”曲线）

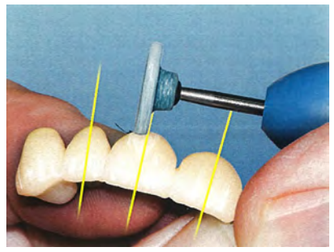

（图 3 调整远中与长轴）



（图 4 消除明显落差）

（图 1 自然牙齿中的“S”曲线）

步骤 36

尖牙轻微凹陷修整

在尖牙的远中牙龈区域制作一个凹陷。（图 1）

按照相同步骤对桥体另一侧的尖牙进行修整。

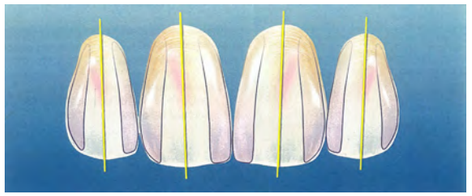

（图 2 上牙“S”曲线及叶）

步骤 37

确定修复体最终长度

将桥体置于诊断模型上，并关闭咬合器。

注意桥体中修复体的真实咬合位置与垂直咬合标志线的关系。（图 2）

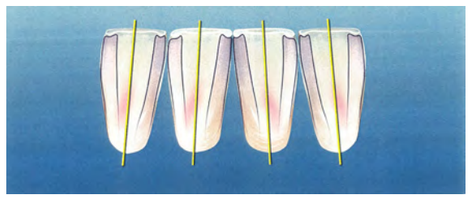

（图 3 上牙“S”曲线及叶）

修整切缘，使其与唇面呈 30° -45° 角。修整后的切缘应该为 1-2 毫米宽，且与术前模型相同。（图 3）

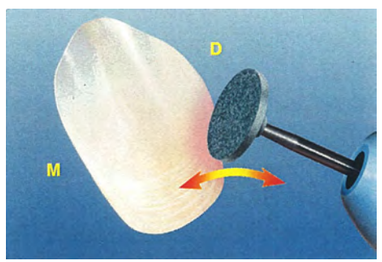

（图 1 牙龈凹陷）



（图 3 工具角度）

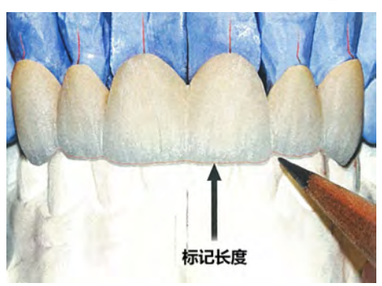

（图 2 最终长度检查）

步骤 38

修整自然磨损平面

使用咬合纸，通过移动咬合器上的模型以检查前伸运动是否正常。（图 1 和图 2）对阻碍前伸运动的部位进行修整，直至模型可以流畅的进行前伸运动。切缘状态应如图 3 所示。

检查侧方运动，注意观察下尖牙与上尖牙近中舌面的关系。对阻碍侧方运动的部位进行修整，在侧向偏移中，尖牙应该与直接咬合分离的其他牙齿相接触。

对尖牙近中舌面的磨损平面进行修整。（图 3）

确保分离咬合准确。

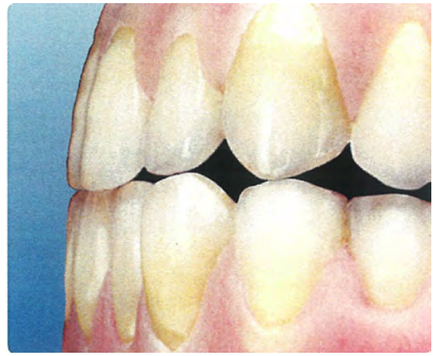

图 1 前突（侧角度）

图 2 前突（前牙角度）

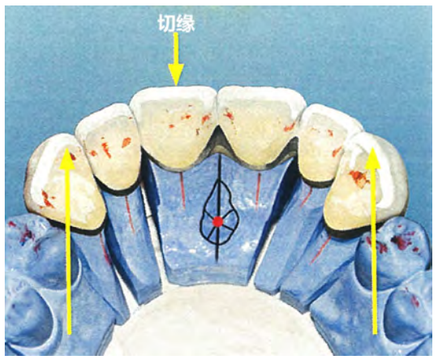

（图 3 切缘与尖牙磨损平面）

（图 1 中心停留点）

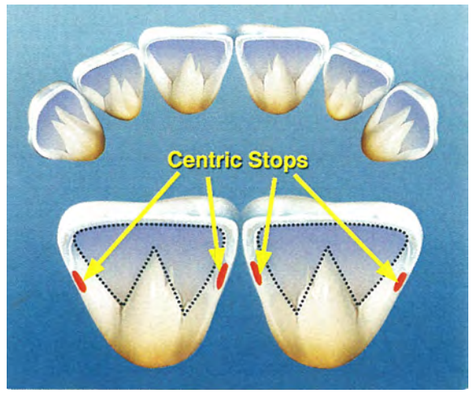

（图 2 垂直覆盖三角）

步骤 39

舌侧解剖形态修整

在桥体与下颌模型间放置一片咬合纸。有颜色一面朝向桥体。

闭合咬合器，并轻拍模型 2-3 下。

移走桥体并记住标记位置，确保不改变接触点位置。（图 1）

在舌侧，确认舌窝与切端及远近中边缘嵴构成“W”型。（图 1 和图 2）

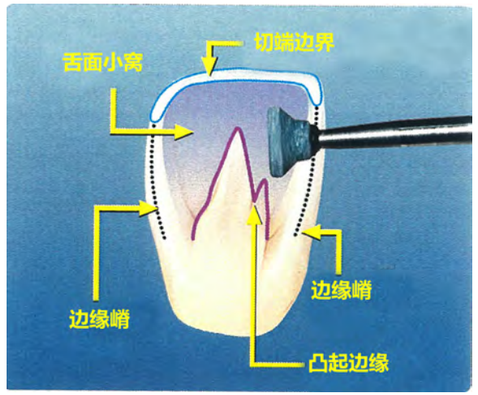

（图 1 舌面参考）

使用倒锥磨头，对舌窝按照标记进行修整。适当的旋转桥体以满足修整需求。（图 1 和图 2）

按照如图所示的方法对修复体舌面进行修整会自动达到凸显边缘嵴，丰盈切端的效果。

（图2 塑形三角）

步骤 40

桥体修整

使用金刚砂磨头。

对桥体所有平面进行修整，将其修光滑，平整，准备上釉。（图 1 和图 2）

磨头应与所有平面保持平行，每次尽可能减少打磨量。（图 3）

在唇面，注意颈部边缘、牙龈边缘、“S”曲线、近中页、远中叶、近中沟、远中沟以及切缘的修整。（图 4）

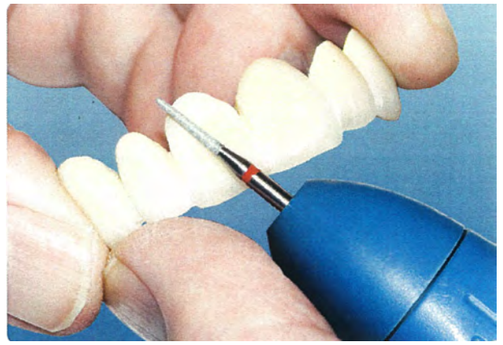

（图 1 修整“S”曲线）

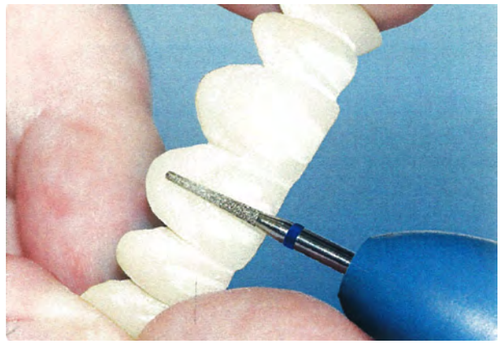

（图 2 最终修整）

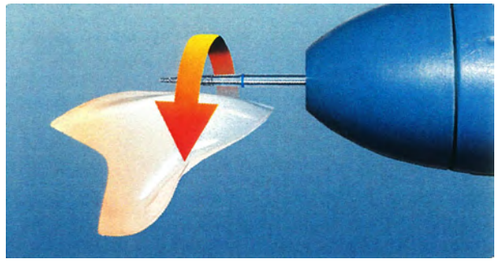

（图 3 塑形方向）

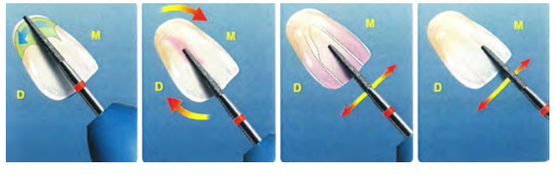

（图 4 牙龈区域）

若诊断模型存在明显的瓦叠线效果，使用金刚石磨头将其修整正常。（图 1）

步骤 41

连接釉牙骨质界及舌面

使用粗金刚石磨头加强接合线区域（图 2）

在舌面，注意鼓起区域，近中远中边缘峭以及舌窝的修整。（图 3）不可改变舌侧接触点。

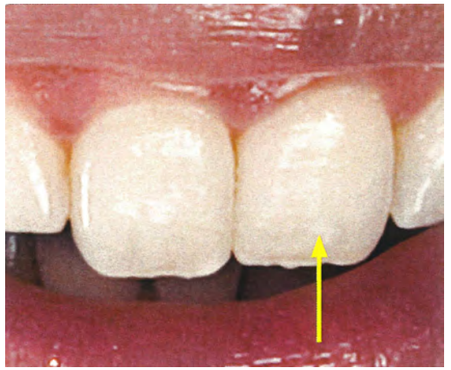

（图 1 瓦叠线效果）

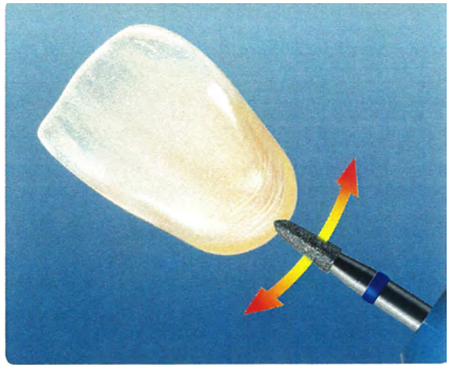

（图 2 接合线）

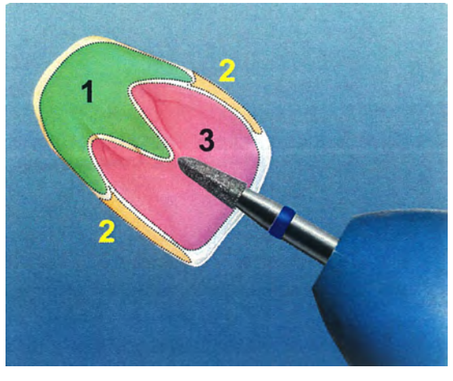

（图 3 舌面修整）

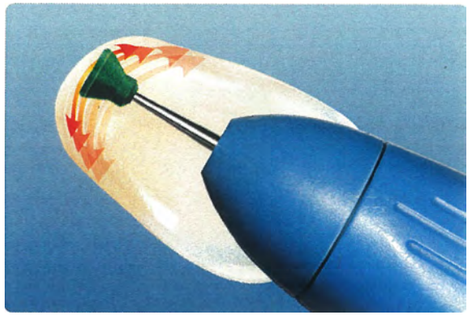

（图 1 瓦状叠复线）

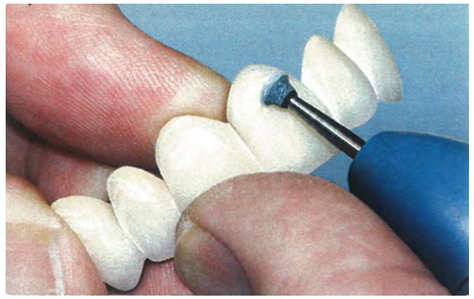

（图 2 瓦状叠复线）

步骤 42

使用倒锥磨头。

将桥体转至唇面，从牙龈边缘区域开始，制作一些浅浅的半圆形弧线。最后一条弧线应达到中三分之一区域。（图 1 和图 2）

步骤 43

分离切端接触面及制作切端牙隙

提示：修复体间的切端牙隙将提升牙齿的自然特性，塑造自然笑容。（图 3 和图 4）

（图 3 切端牙隙提升牙齿效果）

（图 4 自然牙齿中的切端牙隙）

使用分离且切片。

切忌手机转速不可过快。

确保切片与邻接面分离区域一致，随时牢记牙齿长轴位置，可调动桥体角度使之与切片位置相吻合。

中切牙的切端分离中切牙长度的 1/6。（图 1）

侧切牙的切端分离侧切牙长度的 1/4。（图 2）

侧切牙与尖牙间的邻接面应分离侧切牙长度的 1/3。（图 3）

提示：操作者可适当缩小分离长度，以免将内冠相分离。

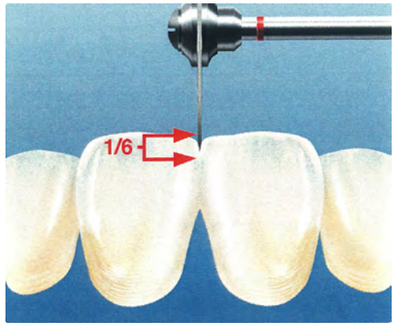

（图 1 最终中央分离）

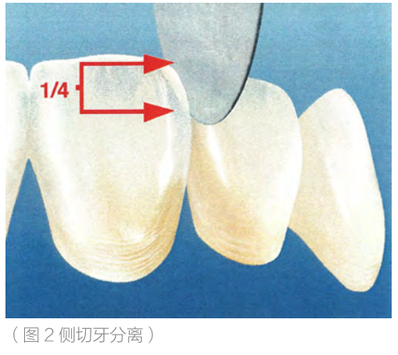

（图 2 侧切牙分离）

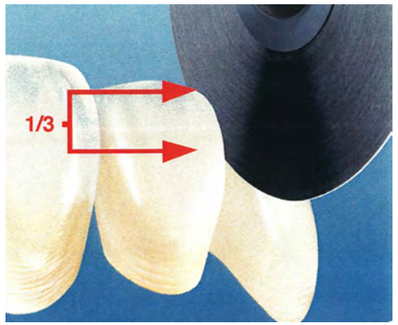

（图 3 适当旋转桥体）

步骤 44

牙釉质裂纹塑形

随着时间的发展，牙釉质可能出现随机的垂直裂纹。（图 1）经医生批准后，操作者可以塑造牙釉质裂痕效果。

在中切牙的唇面制作一个与牙齿长轴平行的浅切痕，切痕长度为切端至中三分之一区域长度。（图 2）

提示：切痕必须非常浅，因为牙釉质裂痕只是特殊效果，并非标志性特征。

在其他修复体表面随机制作类似效果。（图 1）

步骤 45

桥体检查

沾湿桥体，并在光亮下检查桥体。（图 3）仔细检查桥体，并做适当的必要修改。

操作者对制作的桥体满意后，可将桥体展示给训练师。（图 1 和下页图 2）

（图 1 牙釉质裂隙）

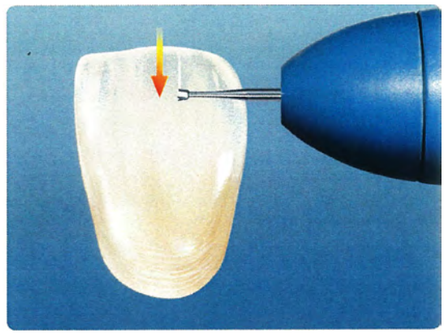

（图 2 塑造牙釉质裂隙）

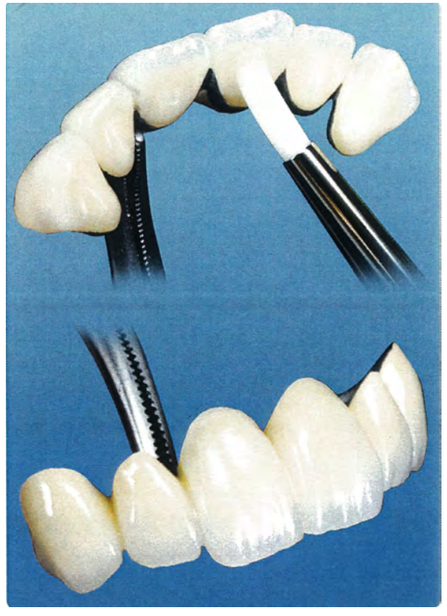

（图 3 湿润观察桥体）

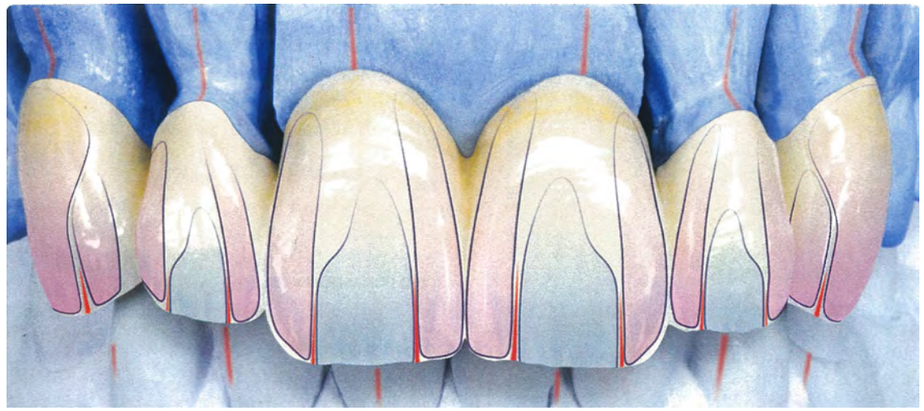

（图 1 解剖特征）

（图 2 最终效果）

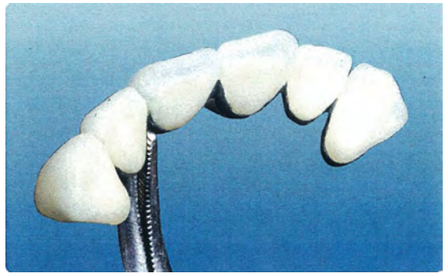

（图 1 止血夹）

（图 2 上釉）

（图3 比色板比色）

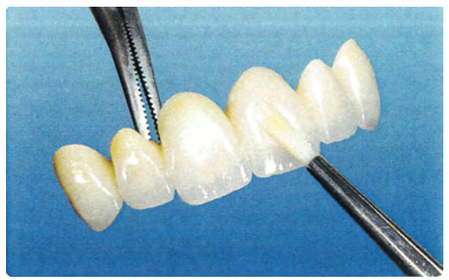

（图 4 桥体整体比色）

染色与上釉

该步骤为可选择性步骤

步骤 46

清洁桥体

将桥体置于超声波清洁装置中使用流动水清洗 10 分钟，移除桥体表面污染物。

步骤 47

涂染色专用液

使用止血钳夹住修复体的舌带区域。（图 1）

握住止血钳，使桥体正对操作者。

使用外部效果笔，将专用液 / 釉混合物均匀的涂于桥体的整个唇面。（图 2）

步骤 48

涂染料

将比色板中医生选定的颜色与桥体颜色进行对比。（图 3）

若桥体的颜色与比色板种颜色不相符，则染色染料轻轻的涂于桥体表面，直至桥体颜色与比色板颜色一致。（图 4）

（图 1 邻接面染色）

（图 2 移除多余染色液）

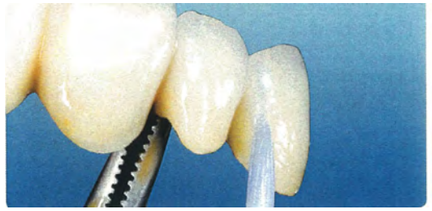

（图 3 加强远中及近中效果）

（图 4 接合线）

（图5 切端提升）

步骤 49

增加颜色效果

在染色笔笔头沾取少量 红棕色或灰棕色染色剂。

染色笔快速，笔直地沿着牙龈至切端方向刷过，让染色液深入邻接面。然后移除多余染色剂。（图 1 和图 2）

在釉牙骨质界和牙本质区域涂抹深色染色液，以区分牙冠和牙根。（图 4）

移除多余染色液。增涂少量白色染色剂，塑造牙釉质裂痕效果。（图 5）

在修复体的切端和牙龈区域随机增涂少量白色、粉色或灰色染色液。（图 6）

（图6 随机效果）

步骤 50

舌面染色

操作者可以继续在舌侧切端增涂少量白色染色剂加强切端效果。（图 1）
使用牙龈 / 邻接面染色起到凸显舌面凹陷的效果（图 1）

（图 1 舌面染色）

步骤 51

桥体检查

仔细检查桥体，确保正确的完成了染色步骤。操作者对自己的制作结果满意后，可将桥体交由相应的训练师进行桥体检查，在训练师的指导下进一步完成烧结，上釉和抛光等步骤。

附录

自然微笑参照标准

自然微笑参照：长轴

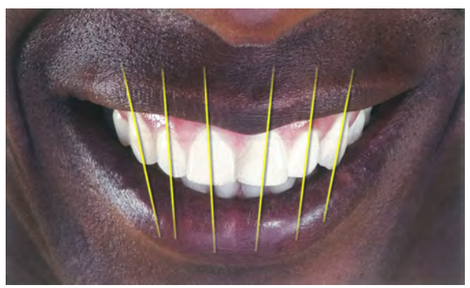

自然微笑参照：边缘峭角度

自然微笑参照：主平面

自然微笑参照：叶

自然微笑参照：发育沟

自然微笑参照：“S”曲线

自然微笑参照：切端牙隙

自然微笑参照：接触面

自然微笑参照：牙齿旋转轴

自然微笑参照：三大美学组成

自然微笑参照：牙龈组织

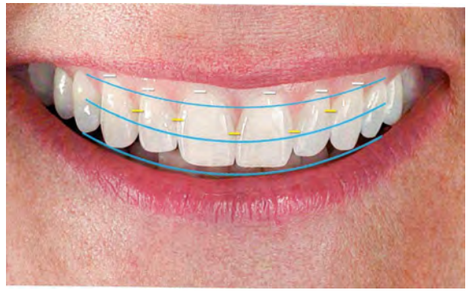

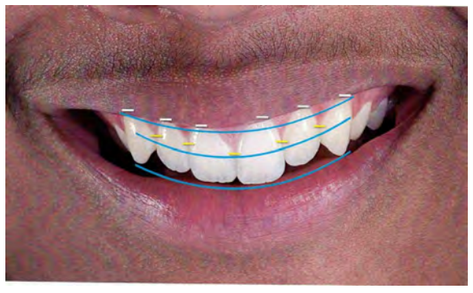

自然微笑参照：微笑曲线及颊侧角度

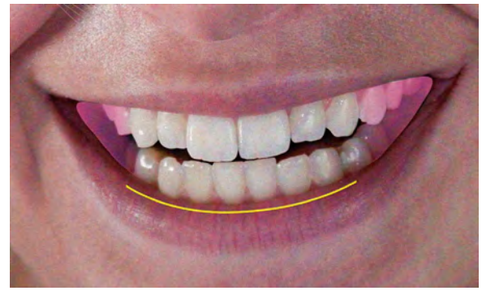

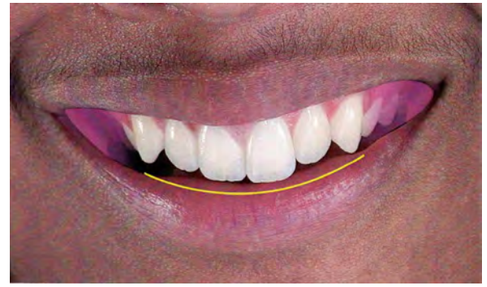

词汇

磨料：对物体表面进行打磨的装置。牙科磨料主要包括精细磨石、砂轮和抛光剂。

磨削针：一种砂轮用于打磨瓷粉、金属或腈纶。磨削针并非全部为“针形”，有些为柱状或锥形。

基台：一个支撑物或锚状物。

基牙：用来支撑桥体或局部托牙的牙齿结构。安装桥体时，基牙是连接桥体的备牙（无论是经过全冠准备、嵌入或修整准备的备牙均可称为基牙）。

效果加强：塑造突出、强调或强化效果。可通过增加强调区域或削减强调区域周围环境的放上进行效果加强。为了使修复体自然逼真，牙科技师通常依据自然牙齿的效果特点进行修复体的加强效果制作。

获得性中心咬合：除却骨位置以外，牙齿（闭合）的最大咬头嵌合。

美学：自然牙齿的视觉吸引力。美学修复是一种视觉享受。桥体的美学性和功能性一样重要。

牙槽嵴：突起的骨组织，用于支撑上颚骨以及下颚骨的牙齿。

牙槽嵴顶部：牙槽嵴最高点，通常用来形容牙齿移除后的牙槽嵴最高点。

解剖的：真实的。拥有不同种形式，在牙科科学中指自然牙齿的所有标志。

解剖学家：一种技巧性的艺术家，了解并会分析自然牙齿间的关系、结构以及功能。

解剖：物体的形态已经结构。用来描述牙齿形态的各种特征。牙科解剖学可狭义的理解为通过塑造凹凸形成光反射面，从而塑造出牙齿形态。

前面：物体的前侧。口腔的正面。

前牙桥：包含两颗及两颗以上前牙的固定修复体。

前牙冠：覆盖住前牙的固定修复体。

前牙：包括上下牙颚中的中切牙、侧切牙以及尖牙。前牙决定笑容。

接合：使用接头相连。将牙齿模型固定于铰接装置（用于模仿自然牙齿咬合的装置）上。

咬合架：一种机械的铰接装置可用于安排调整牙齿位置。

旋转轴：通产使用 9 条旋转轴对一颗牙齿进行旋转描述。9 条轴可以精准描述出牙齿所有旋转位置。

轴壁：牙齿的四个垂直面，包括：近中面、远中面、唇面或颊面、舌面。

轴：一条贯穿整个物体的假想轴，可以围绕该轴转动牙齿。

咬合：上下颚牙齿咬合对接后，咬合线会显示上下牙颚与中心咬合的符合程度。咬合特指中心咬合。

咬合记录：记录上下颚的中心维度以及功能性垂直维度关系。

波利尺：测量物体尺寸的工具。用于快速准确测量并比较两个物体的尺寸。

桥体：一种固定修复体连接两颗或两颗以上的牙齿。

犬齿：一种尖牙，因形态与犬类牙齿形态相似而得名。

牙骨质 – 牙釉质接合：位于牙齿表面的一条线，为牙釉质与牙骨质的交汇线。

牙骨质：覆盖于压根外的一层坚硬的骨质覆盖层。

中切牙：上下颚正中间，位于中线两侧的两颗前牙。

中心：指中心位置，通常指中心咬合面。

中心咬合：指口腔处于休息或闭合状态时，上下牙颚间的位置关系。

陶瓷：一种经高温烧结后会变硬的陶土类的材料。牙科用陶瓷是一种非常经精细的陶瓷粉末与专用液混合后，经专业技工雕刻烧结后，可以呈现坚硬光滑状态的陶瓷。

颈部：指物体的狭窄部位，牙齿颈部指牙齿最贴近牙根部位。

颈缘：牙齿颈部最贴近牙根的边缘线。

颈部线：牙齿颈部最狭窄部位的标线，位于牙骨质与牙釉质接合处。

颈三分之一：最接近牙齿颈部的牙齿三分之一区域。
舌面隆凸：前牙舌页，位于舌面牙龈三分之一区域。
金属领：围绕于牙齿颈部的金属带。该名词有时用来形容修复体中缠绕于牙齿颈部的金属带，有时指牙齿颈部的颜色带。
凹陷：中空凹陷的形状，可在牙齿表面留下暗影。
连接体：将两个物体连接起来的装置。
接触：触碰
塑形：将修复体相态修整至合适形态，与天然牙齿形体相同。
隆凸：像球面一样的弯曲圆滑的表面。
美容的：漂亮的，提升外表的。
美容牙科学：一种提升外表的应用牙科科学。
嵴顶点：嵴的最高点。
牙冠：牙齿的最顶端。覆盖住自然牙齿的固定修复体。
尖牙：拥有一个牙尖的牙齿。位于中央线两侧的第三牙位，用于撕咬。
尖牙引道：上下颚尖牙接触时，尖牙横向偏移所出现的咬合分离。
牙齿的：指牙齿
牙本质：构成牙体的坚硬成分，是牙根的主要覆盖物。牙本质被牙釉质以及牙骨质覆盖。
牙科医生：治疗牙齿疾病的注册从业者。
牙科科学：治疗牙齿的学科。
齿列：指牙齿。
凹陷：表面的凹面。
发育沟：前牙中分隔发育叶的浅凹陷。
诊断模型：记录患者进行口腔修复前的口腔牙齿状况的模型。
间隙裂：两颗邻牙间的空间。
咬合分离: 上下牙颚的牙齿不能实现正确咬合。
远中：沿弓形曲线，远离中央线的牙齿一侧。
远中面：沿口腔的弓形曲线，远离中央线的牙齿平面。
牙槽：自然牙齿移除后的区域。
切端牙隙：两颗邻牙接触面间的 V 型间隙。
牙釉质：坚硬、有光泽的覆盖层。一种光滑、透明的物质覆盖于牙本质外侧。
美学：自然牙齿的吸引力。
脱轨：上颚骨的一种在往复与中心位置和中心位置后侧的运动。
小平面：在其他平面中切割或打磨出的小型平面。
烧结：在炉子中进行修复体单冠或桥体烤瓷。
牙龈：牙齿周围的软组织。
外形高点：颈部线顶端的隆凸区域，可阻止食物进入牙龈。
牙龈线：围绕牙齿的牙龈边缘线。
牙龈边缘: 牙龈区域中牙齿与修复体的交接处。
牙龈三分之一区域：牙齿中最接近牙龈的三分之一区域。
黄金比例：形容中切牙与侧切牙间相对比例关系的概念，即中切牙与侧切牙的大小比例应为 3:2。在中切牙与侧切牙的安装空间中，中切牙应占空间的 3/5, 侧切牙展 2/5 空间。
群体功能： 上颚骨功能运动时，多牙的同时接触。
手机：在修复体塑形过程中，用来打磨修复体的手持设备。
外廓高隆线：任何方向平面中的外形最高线。
止血钳：用来夹、持内冠的钳子。
高唇线：上唇的唇红缘最高位置。
瓦叠线: 牙龈三分之一区域中的细小半圆型线，用以扩散光线。
适应症：将口腔中自然组织移除后导致的系统失调。
印模：使用弹性物质对口腔内形态进行复制、记录的过程。
切端：前牙的切削边缘。
切缘：前牙的狭窄撕咬边缘或小平面。
门齿杆：口腔中置于上颚骨门牙台的杆，用来维持模型的垂直维度。

切三分之一区域：前牙中最接近切端的三分之一区域。
门齿乳头：为一个粘膜隆起，位于腭中缝前端，左右上颌中切牙间之腭侧。
门齿：位于牙弓前侧，拥有狭窄撕咬边缘的牙齿。
个性：为了让修复体外观更加自然而制作的独特效果。
齿间乳头：邻牙之间的柔软组织。
邻间空间：连个邻牙主平面之间的空间。相邻修复体间的邻间空间必须充分，确保修复体周围软组织有足够空间可以恢复到正确位置。
唇：指嘴唇。
唇侧参数：指前牙修复体与嘴唇的相对距离。
唇面：前牙中朝向嘴唇一侧的平面。
侧门齿：侧切牙，中切牙两侧的牙齿。位于牙弓中线两侧第二牙位。
侧向运动：指上颚骨的横向运动。上颚骨围绕骨髁水平旋转的运动。
侧向位置：上颚骨的横向位置。
舌：指舌头。
舌领：在烤瓷修复过程中，位于金属内冠舌面，起到加强作用的舌带。
舌凹：前牙舌面中，切缘、隆凸以及边缘嵴围成的舌面凹陷。
舌面：牙齿中朝向舌头一侧的平面。
唇支持: 上部嘴唇因上牙缘故向前突起的情况。
叶：自然牙齿发育过程中的局部区域。
长轴：一条垂直穿过牙齿中心的假想线。为了使修复效果更加自然，所有塑形区域都必须与长轴保持正确的相对位置。
低唇线: 当上唇完全放松时唇红缘的高度水平。
边缘：指物体的边界或牙周测检计。
边缘嵴：指构成前牙舌面或后牙咬合面近中及远中嵴的牙釉质突起。
主模型：用于修复体加工的主要模型。若拥有两个或两个以上的手术模型，可将其中一个称为主模型。
正中线：一条位于面部中央的垂直假想线，模型的正中线同样位于中心。
近心：在牙弓曲线中，靠近中线的一端称为近心端。
近中面：在牙弓曲线中，靠近中线的平面称为近中面。
近中三角：前牙近中区域的假想正三角形。
中三分之一区域：牙齿中央的三分之一面积区域。
中线：一条位于面部中央的垂直假想线，模型的中线同样位于中心。
改良嵴叠：部分嵴叠。
咬合：上下牙颌相接触。
咬合功能：上下颚间的相对物理位置关系以及运动情况。
咬合平面：前牙切缘和后牙咬合面构成的假想曲面。
遮色瓷：一种可以遮住金属内冠颜色同时决定修复体基础颜色的瓷粉，遮色层同时也可隔离氧化瓷粉与金属内冠的接触。
口：指嘴巴。
垂直覆盖：上下颚骨间的垂直重叠。
水平覆盖：上下颚骨间的水平重叠。
乳头：软组织的小突起。
平行：处于同一表面或平面中的，无限延长也无交集的直线间的关系为平行。
部分嵴叠：桥体和牙槽嵴之间的接触面不与嵴槽相吻合。
牙周：指牙周围的软组织。
牙周塑形：将修复体形态修整的与牙周围软组织及骨质相吻合。
后牙桥：固定的桥状修复体，拥有两个或两个以上后牙单冠。
后牙冠：覆盖于单颗后牙上的修复体。
后牙：指拥有咬合面的双尖牙和大臼齿。
可压铸陶瓷：在高温条件下，通过脱蜡铸造而形成的陶瓷。
主解剖特征：牙齿的基本物理特征。在后牙中，

指除了次级沟和辅助沟以外的所有特征。
主平面：在前牙中，主平面指远中叶和近中叶中间的与长轴平行的平面。
前突运动：指下颚骨的向前运动。
前伸位置：下颚骨向前运动的位置，在该位置的上下牙齿进行咬合时，下颚骨前牙的切端会与上颚骨前牙切端进行咬合。
邻间接触区：牙齿和相邻牙齿间的接触区域。
邻接面：牙齿与相邻牙齿所接触的面，包括近中面以及远中面。
质量修复: 自然牙齿功能以及外观质量的修复。
后缩运动：下颚骨的向后方运动。
嵴：细长的突起。
叠嵴区域：修复体最接近残嵴或与残嵴重合的部分。
旋转轴：物体围绕其旋转的假想轴。
“S”曲线：切牙唇面松散的“S”型雕刻沟。雕刻沟自远中牙龈区域开始，弯向中叶，形成一条漂亮的形状曲线。“S”曲线的作用是加强近中叶的长度和饱和度，缩减远中叶，加强牙齿长轴。
次级解剖特征：牙齿主特征以外特征。
比色板：不同的修复体颜色系统组织而成的一种颜色匹配装置。
微笑曲线：中切牙、侧切牙的切缘以及后牙的牙尖所构成的曲线。
软组织模型：将弹性材料置于软组织区域而形成的模型，可将修复体先置于软组织模型中以判断修复体与周围牙龈是否相符。
学习模型：记录口腔修复前状态的模型。
牙龈下：牙龈线以下的区域。
系统：处理过程中使用的方法论。一个贯彻的粗略的计划。
倒锥的：厚度、尺寸或宽度逐渐递减
张力：物体内部分子相户牵引产生的力。
垂直维度：咬合时，上下牙颌间的垂直关系。
工作测咬合：下颚骨活动方向的牙齿咬合接触面。